SAMENVATTING
Een vertraagde hemolytische transfusiereactie met hyperhemolyse is een zeldzame complicatie van een bloedtransfusie bij sikkelcelziekte. Een patiënt met sikkelcelziekte kan na erytrocytentransfusies antistoffen aanmaken (allo-immunisatie) die bij een volgende (kruis)screening initieel niet zichtbaar hoeven te zijn. Een bloedtransfusie die niet volledig compatibel is, kan dan een vertraagde transfusiereactie (7-21 dagen na transfusie) veroorzaken, soms met fulminante hemolyse van lichaamseigen én getransfundeerde erytrocyten (hyperhemolyse). Patiënten ontwikkelen snel progressief multi-orgaanfalen, waarbij behandelopties (door de aard van de ziekte) beperkt zijn en rescue-therapie vaak te laat komt of onmogelijk is.
Wij beschrijven een casus van een patiënt met sikkelcelziekte bij wie een preëmptieve bloedtransfusie bij een electieve ingreep letale gevolgen bleek te hebben.

Vertraagde hemolytische transfusiereactie en hyperhemolyse bij sikkelcelziekte

Een letale complicatie van een bloedtransfusie

Stephan Leutscher, Alec van Veenendaal, Saskia Schols

S.A.V. Leutscher, aios Anesthesiologie/Fellow Intensive Care, Radboudumc, Nijmegen

A. van Veenendaal, anesthesioloog-intensivist, Radboudumc, Nijmegen

Dr. S. Schols, internist-hematoloog, Radboudumc, Nijmegen

LEERDOELEN
Na het lezen van dit artikel:
- kent u globaal de pathofysiologie van sikkelcelanemie;
- heeft u inzicht gekregen in de perioperatieve adviezen rondom sikkelcelziekte;
- bent u op de hoogte van de zeldzame complicatie 'hyperhemolysesyndroom';
- beseft u dat in de perioperatieve setting bij een sikkelcelpatiënt uitermate afgewogen dient te worden omgegaan met bloedtransfusies, altijd in overleg met de hematoloog, zeker in aanwezigheid van allo-immunisatie en een moeilijk te typeren bloedgroepfenotype.

Casus

Een 24-jarige man, bekend met sikkelcelziekte, meldt zich een week na een laparoscopische cholecystectomie in een groot perifeer ziekenhuis met botpijn in beide knieën, herkenbaar van eerdere vaso-occlusieve crises (VOC, 'sikkelcelcrisis'). Hij wordt opgenomen voor behandeling van de crisis. De voorgeschiedenis meldt een homozygote sikkelcelziekte met een vrij ernstig fenotype. Patiënt heeft al verscheidene VOC's meegemaakt en al meerdere (wissel)bloedtransfusies gehad. Hij is in het verleden ook al met het oncolyticum Hydrea behandeld. Sinds 1,5 jaar kampt hij met symptomatisch galsteenlijden, waarvoor hij reeds eenmaal een ERCP onderging. De indicatie voor een cholecystectomie werd gesteld. Patiënt onderging een ongecompliceerde

' Gedownload door: [anoniem] op 25-04-2024 00:41:38 '

Tabel 1 Laboratoriumuitslagen

bloedparameter	postoperatief	heropname				
	dag-7	dag 0	dag 1			dag 2
		18:00	08:00	12:00	21:00	01:00
Hb (mmol/l)	6,5	5,5	4,3	3,9	3,0	2,5
LDH (U/l)		437	697	1058	< 6584*	< 5228*
trombocyten (× 10^9/l)	251	197	152	114	67	53
APTT (seconden)		33			107	
D-dimeer (ng/ml)					199 070	

* = mogelijk onnauwkeurige bepaling; mogelijk (foutief) verhoogd i.v.m. hemolyse.

laparoscopische cholecystectomie onder algehele anesthesie. Voorafgaand aan de ingreep kreeg hij 2 eenheden packed cells op advies van de hematoloog en conform de geldende hematologische richtlijn.[1]
Het initiële postoperatieve beloop was ongecompliceerd. Een week na de operatie meldt patiënt zich met botpijn. Hij is hemodynamisch en respiratoir stabiel bij presentatie. Het laboratoriumonderzoek toont een stabiele chronische hemolytische anemie (Hb 5,5 mmol/l) en bijbehorende hyperbilirubinemie (bilirubine 155 µmol/l). Patiënt wordt opgenomen met de werkdiagnose VOC (uitgelokt door de recente operatie).
Er wordt gestart met pijnstilling en hyperhydratie.
De pijnklachten breiden zich dezelfde dag uit; patiënt krijgt pijn op de borst met uitstraling naar de onderkaak. Een ECG en X-thorax laten geen afwijkingen zien. Patiënt raakt de volgende dag zuurstofbehoeftig en de pijn is niet onder controle. Hij wordt overgenomen op de Intensive Care met de werkdiagnose 'acute chest syndrome' (ACs).
Er blijkt sprake van een zich snel ontwikkelende hemolyse (Hb 3,9 mmol/l, LDH 1058 U/l) en diffuse intravasale stolling (DIS) met bloedingscomplicaties (hematurie en epistaxis). Na overleg met een sikkelcelziekte-expertisecentrum (afdeling Hematologie, AMC Amsterdam) wordt de diagnose 'vertraagde hemolytische transfusiereactie' (delayed hemolytic transfusion reaction, DHTR) gesteld: een late transfusiereactie op de getransfundeerde erytrocyten voorafgaand aan de cholecystectomie. Meteen wordt gestart met hooggedoseerd prednison, intraveneus immunoglobuline (IVIG) en darbepoëtine alfa (EPO). Patiënt wordt overgeplaatst naar een academisch expertisecentrum zodat ook gestart kan worden met selectieve immunosuppressie (eculizumab).
Patiënt is bij overname in shock en dreigend (hypoxisch) respiratoir insufficiënt. Hij ontwikkelt een fulminante hemoptoë en wordt geïntubeerd. De X-thorax toont progressief bilateraal vlekkige consolidaties, lijkend op ARDS. De anemie (voornamelijk hemolytisch, deels ook hemorragisch) is progressief (Hb 3,0 mmol/l en LDH 6584 U/l). De stollingstijden zijn eveneens sterk toegenomen (tabel 1).
Er wordt gestart met eculizumab. Stollingscorrectie vindt plaats. Initieel wordt afgezien van transfusie in verband met het ontbreken van compatibele bloedproducten én het risico op verergering van de hyperhemolyse. Patiënt ontwikkelt echter bij verdere Hb-daling (< 2,0 mmol/l) cardiale ischemie. Transfusie met een (matig compatibel) bloedproduct vindt alsnog plaats. Het ECG normaliseert kortdurend. Patiënt ontwikkelt een diepe (refractaire) shock, de hyperhemolyse zet door en er ontstaat acute nierinsufficientie en rechterkamerfalen (echografisch een zeer forse rechterkamerbelasting). Ondanks maximale medicamenteuze therapie (elektrolyten- en zuurbase-correctie, inotropie, epoprostenolverneveling) is er snelle achteruitgang. Er is een indicatie voor nierfunctievervangende therapie (CVVH) en extracorporale membraanoxygenatie (ECMO), maar besloten wordt deze twee technieken niet in te zetten: beide technieken veroorzaken verdere hemodilutie en compatibele bloedproducten zijn niet beschikbaar.
Patiënt overlijdt enkele uren na intubatie en binnen 48 uur na presentatie in het primaire ziekenhuis.

Sikkelcelziekte

Sikkelcelziekte is een hemoglobinopathie, een erfelijke afwijking van de globineketen van het hemoglobineeiwit[2]. Hemoglobinopathieën worden ingedeeld in expressiedefecten (thalassemieën) en structuurdefecten (abnormale hemoglobines, zoals sikkelcellen).

' Gedownload door: [anoniem] op 25-04-2024 00:41:38 '

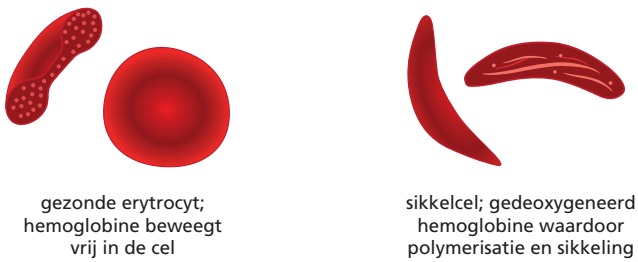

Figuur 1 Structuurverandering van sikkelcellen.

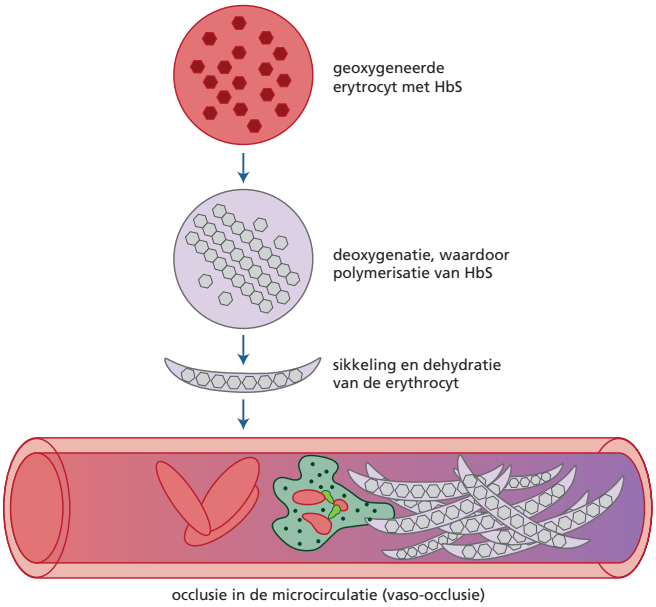

Figuur 2 Pathofysiologie van sikkelcellen op vasculair niveau.

De afwijkende hemoglobinemoleculen bij sikkelcelziekte worden HbS genoemd. Erytrocyten met normaal hemoglobine worden HbA genoemd. Heterozygote sikkelcelpatiënten ('sikkelceldrager'/'sikkelceltrait') hebben een combinatie van HbA en HbS (ratio rond de 50%) en tonen, in tegenstelling tot homozygote sikkelcelpatienten, vaak geen symptomen.
Afwijkende erytrocyten hebben een kortere levensduur en zijn vatbaarder voor hemolyse. Sikkelcelpatiënten hebben dientengevolge een anemie, een hogere incidentie van cholestatische complicaties en vaker een indicatie voor galweg/-blaaschirurgie. Sikkelcelpatiënten worden bovendien beschouwd als immuungecompromitteerd door een afunctionele milt (door chronische lokale vaso-occlusie, miltsekwestrering en miltfibrosering) en ontvangen daarom op regelmatige basis o.a. het griep-, meningokokken- en pneumokokkenvaccin.
Wereldwijd hebben miljoenen mensen sikkelcelziekte. De hoogste prevalentie bevindt zich in Afrika, Zuid- en Midden-Amerika, de mediterrane landen en het Midden-Oosten (India en Saoedi-Arabië). In Nederland zijn sikkelcelpatiënten voornamelijk afkomstig van de Nederlandse Antillen, Suriname, Ghana en Nigeria. In Nederland zijn ongeveer 2000 mensen bekend met sikkelcelziekte. Dit zijn patiënten die homozygoot (HbSS) of compound heterozygoot (HbSC of HbSβ) zijn.

Pathofysiologie en klinische symptomatologie

Het sikkelen van erytrocyten wordt veroorzaakt door polymerisatie van het hemoglobine S.[3,4] Een normale erytrocyt bevat goed-oplosbaar hemoglobine (HbA), dat zich vrij beweegt in de cel. Polymerisatie van sikkelhemoglobine gebeurt als de erytrocyt gedeoxygeneerd is en wordt versterkt door een acidotische omgeving. Deze lange gepolymeriseerde globineketens zijn slecht oplosbaar en vervormen de membraan van de rode bloedcel, die vervolgens de vorm van een sikkel krijgt. Gesikkelde rode bloedcellen kunnen niet vrij bewegen door de bloedvaten en vertonen een versterkte adhesieve interactie met het endotheel en de leukocyten, waardoor samenklontering optreedt. Zodra de samenklonterende erytrocyten vastlopen, versterkt dit proces zichzelf.
De cellen blijven immers in een zuurstofarme en zure omgeving en zullen steeds meer erytrocyten aantrekken. Als gevolg van deze occlusie ontstaat lokale ischemie, cytokinenrelease, een pro-inflammatoire reactie en endotheelactivatie. Endotheelactivatie zorgt voor vrijkomen van NO, met vaatverwijding als doel.
Sikkelcelpatiënten hebben echter een zeer hoog gehalte vrij hemoglobine (t.g.v. hemolyse). Vrij hemoglobine bindt aan NO, waardoor dit wordt weggevangen en de productie uiteindelijk uitgeput raakt. Er ontstaat een disbalans, een NO-tekort en (systemische) vasoconstrictie. Dit verklaart ook de (chronische) pulmonale hypertensie.
Endotheelactivatie zorgt eveneens voor het vrijkomen van tissuefactor en daarmee een activatie van de stollingscascade. De procoagulante situatie van sikkelcelpatiënten wordt verder versterkt door een gestoorde plaatjesfunctie, verminderde anticoagulatie-eiwitten en een abnormale fibrinolyse. Patiënten zijn hierdoor chronisch in een hypercoagulabele toestand en hebben een verhoogd risico op trombogene complicaties (ischemische CVA's, longembolieën).[5]

Chronische complicaties en behandeling van sikkelcelziekte

Sikkelcelziekte met recidiverende vaso-occlusie, endotheelactivatie, hypercoagulabiliteit en hemolytische anemie leidt tot verscheidene chronische complicaties:

' Gedownload door: [anoniem] op 25-04-2024 00:41:38 '

Tabel 2 Risicostratificatie op VOC in perioperatieve setting

laag risico	abortus provocatus, adenotomie, myringotomie, voet- en enkeloperaties, hernia inguinalis
intermediair risico	tonsillectomie, adenotonsillectomie, cholecystectomie, gewrichtvervangende operatie, appendectomie, artroscopie, niertransplantatie, sectio caesarea
hoog risico	coronaire bypass operatie, neurochirurgische operaties, cardiale chirurgie, grote vaatchirurgie

retinopathie, pulmonale hypertensie, osteonecrose, nefropathie, cardiomyopathie, ischemische CVA's, en de eerdergenoemde lever-, galweg- en miltproblematiek. Dit betekent dat patiënten met sikkelcelziekte een sterk verminderde levensverwachting hebben (mediane overleving 50 jaar bij homozygote sikkelcelziekte).
De internist-hematoloog en de kinderhematoloog zullen frequent poliklinische controles uitvoeren om vroegtijdig complicaties te ondervangen en te behandelen (bijvoorbeeld starten met Hydrea, ACE-remming, chronische bloedtransfusieschema).
Standaard profylactische behandeling met antistollingsmiddelen is vooralsnog niet zinvol gebleken.

Acute complicaties

Vaso-occlusieve crisis

Een vaso-occlusieve crisis is de meest voorkomende acute complicatie van sikkelcelziekte. De oorzaak ligt in toename van polymerisatie, sikkeling en vastlopen van erytrocyten in de microcirculatie. Uitlokkende factoren zijn infecties, hypothermie, hypoxie, stress, dehydratie en operatieve ingrepen. De meeste crises treden echter spontaan op. Klachten zijn bot-/spierpijn, pijnlijke extremiteiten, buikklachten (t.g.v. cholestase of miltsekwestratie), priapisme en/of neurologische verschijnselen.
De hoeksteen van de behandeling van een VOC is adequate pijnstilling en hyperhydratie. Opiaten worden aanbevolen, bij voorkeur met patiënt-controlled analgesia (PCA). Het gebruik van pethidine wordt afgeraden in verband met neurotoxiciteit (en kans op epilepsie).
Een uitlokkende factor moet worden geïdentificeerd. Infectieuze diagnostiek en laagdrempelige behandeling met antibiotica is aangewezen. Bij aanwijzingen voor trombotische complicaties (veneuze trombo-embolie, longembolie) dient gebruikelijke diagnostiek en behandeling plaats te vinden.

Acute chest syndrome

Indien sikkelcelpatiënten thoracale klachten (hoesten, dyspneu, tachypneu, zuurstofbehoefte en koorts) hebben bij nieuwe infiltratieve afwijkingen op de longfoto moet worden gedacht aan het 'acute chest syndrome' (ACs).
In de helft van de gevallen is er een aantoonbare relatie met een pulmonale infectie (voornamelijk Chlamydia, Mycoplasma en virussen). ACs (evenals VOC) wordt vaak gezien na een chirurgische ingreep. ACs gaat gepaard met een hoge mortaliteit (5-10%).
De behandeling is bijna gelijk aan die van VOC en bestaat uit adequate pijnstilling en optimalisatie van de oxygenatie, maar hyperhydratie moet vermeden worden door een verhoogde kans op longoedeem. 10-20% van patiënten met ACs heeft uiteindelijk mechanische beademing nodig. (Wissel)transfusie wordt in deze fase vaak aanbevolen om het HbS-percentage snel te laten dalen.

Transfusie

Transfusie van erytrocyten kan een belangrijk onderdeel zijn van de chronische of acute behandeling van sikkelcelziekte. Er wordt echter aangeraden terughoudend met erytrocytentransfusies te zijn in verband met de verhoogde kans op allo-immunisatie en verhoging van de bloedviscositeit (potentieel leidend tot een crisis).
Het doel van erytrocytentransfusies is verbetering van de oxygenatie en afname van het HbS-percentage en de HbS-productie.
Chronische transfusies zijn geïndiceerd bij ernstige hemolyse en nierfalen, hartfalen, pulmonale hypertensie, recidiverende crises refractair op medicamenteuze therapie, gecompliceerde zwangerschap en ter preventie van CVA's en ACs.
Bloedtransfusies kunnen gegeven worden als simpele top-up transfusies en als wisseltransfusies. Het voordeel van wisseltransfusies is het voorkomen van stijging van de bloedviscositeit en de snelle daling van het HbS-percentage. De belangrijkste indicatie voor het starten van een wisseltransfusie is behandeling van een acuut ischemisch CVA bij sikkelcelpatiënten.
Bloedtransfusies worden preëmptief ingezet bij electieve ingrepen. Er wordt onderscheid gemaakt tussen laag-, intermediair- en hoogrisico-ingrepen (tabel 2). Deze stratificatie is gebaseerd op het eventueel optreden van een VOC of ACs tijdens of direct na de operatie. Het doel van de bloedtransfusie is het HbS-percentage vlak voor de ingreep omlaag te krijgen.

' Gedownload door: [anoniem] op 25-04-2024 00:41:38 '

Bij een laagrisico-ingreep wordt geen transfusie geadviseerd. Er dient wel een transfusie te worden gegeven als een laagrisico-ingreep onder algehele anesthesie plaatsvindt tot een Hb gehalte van 6,2 mmol/l. Bij patiënten met een preoperatief Hb hoger dan 5,6 mmol/l, wordt een erytroferese/wisseltransfusie geadviseerd met een streef-HbS van < 60%.
Bij een ingreep met een intermediair risico wordt altijd een transfusie of erytroferese/wisseltransfusie geadviseerd zoals beschreven voor de laagrisico-ingrepen onder algehele anesthesie.
Voor een hoogrisico-ingreep dient altijd een erytroferese/wisseltransfusie te worden verricht met een streef-HbS van < 30%. Uiteraard mag een spoedingreep niet uitgesteld worden om vooraf een bloedtransfusie te geven.

Perioperatieve adviezen

In een grote observationele studie[6] traden sikkelcel-gerelateerde complicaties zoals VOC, ACs en CVA in 0-18,6% van de patiënten met homozygote sikkelcelanemie op, afhankelijk van de ingreep.
Preëmptieve transfusies dienen plaats te vinden zoals hierboven beschreven. Alle andere perioperatieve adviezen sluiten aan bij eerdergenoemde pathofysiologie: voorkom stress, hyperviscositeit, vasoconstrictie, hypoxie en acidose. Perioperatieve antibiotische profylaxe is gelijk aan die voor de normale populatie.
Vroegtijdige mobilisatie wordt eveneens aanbevolen.
Streef naar een vochtintake van 3 liter per 24 uur, vermijd onnodig gebruik van vasopressie, voorkom hypoxische episodes, draag zorg voor normothermie, voorkom (respiratoire) acidose, beperk postoperatieve stress en zorg voor adequate pijnstilling.
Voorheen werd het gebruik van bloedleegte met een tourniquet sterk ontraden. Een review[7] uit 2017 bracht enige nuance. Er wordt nu een individuele afweging geadviseerd. (Onnodig) bloedverlies is bij deze patiënten vanzelfsprekend onwenselijk.

Allo-immunisatie en hemolytische transfusiereactie

Naast AB0 en resus zijn inmiddels vele (> 35) bloedgroepsystemen geïdentificeerd. Het behandelen van deze bloedgroepsystemen voert in dit kader te ver.
Erytrocyten brengen op de buitenmembraan van de cel diverse (glyco)proteïne-, lipide- en polysaccharidestructuren tot expressie. Herhaaldelijke blootstelling aan lichaamsvreemde erytrocyten (met deze lichaamsvreemde structuren) via bloedtransfusie, zwangerschap of orgaandonatie kan het immuunsysteem van de ontvanger activeren, en resulteren in allo-immunisatie met antistofvorming.[8]
Als eenmaal een alloantistof is gevormd, kan re-expositie aan het lichaamsvreemde antigeen bij een bloedtransfusie zorgen voor een antistof-antigeeninteractie en resulteren in hemolyse van de getransfundeerde erytrocyten. Er volgt (vaak al tijdens transfusie of binnen 24 uur) een hemolytische transfusiereactie. Zo'n transfusiereactie kenmerkt zich door een systemische inflammatoire reactie, koorts, koude rillingen, shock, hemolyse en DIS, met een mogelijke fatale afloop.
Nederlandse bloeddonoren zijn vaak van Kaukasische origine en vormen daarom een slechtere match voor patiënten met sikkelcelziekte. Patiënten met sikkelcelziekte hebben een verhoogd risico op alloantistoffen. Dat komt door het aanwezige erytrocytenantigeenfenotype, maar ook doordat het immuunsysteem continu geactiveerd is door de chronische hemolyse en endotheelactivatie.
Sikkelcelpatiënten dienen een zo veilig mogelijk product toegediend te krijgen (AB0, resus, Kell, Fy-compatibel en indien mogelijk ook gematcht voor Jk(a/b) en S) en worden gescreend op aanwezigheid van alloantistoffen.[9]

Vertraagde hemolytische transfusiereactie en hyperhemolyse

Hyperhemolyse is een levensbedreigende anemie na transfusie. Het is een ernstige complicatie die zich kenmerkt als een vertraagde hemolytische transfusiereactie bij sikkelcelpatiënten. Het Hb-gehalte bij presentatie van de transfusiereactie is dan lager dan het uitgangs-Hb-gehalte voor transfusie. Een vertraagde hemolytische transfusiereactie treedt meestal binnen 7-28 dagen na een bloedtransfusie op. Er vindt destructie plaats van zowel de eigen als de donorerytrocyten.
De pathofysiologie is nog niet geheel duidelijk. Het beeld komt vaker voor bij allo-immunisatie, maar slechts een deel van de patiënten heeft daadwerkelijk aantoonbare antistoffen, vaak een combinatie van zowel auto- als alloantistoffen. Andere theorieën spreken over 'bystander hemolysis' (door complementactivatie), macrofagenactivatie (die erytrocyten aanvallen) en onderdrukking van de erytropoëse.[10]
Herkenning van het ziektebeeld is van groot belang.
De behandeling verschilt namelijk van VOC en ACs, *terwijl het klachtenpatroon hier juist sterk op lijkt.* Kenmerkend voor een vertraagde hemolytische transfusiereactie is de tijdsperiode waarin de klachten ontstaan na de initiële bloedtransfusie (7-28 dagen), botpijnen die lijken op een VOC en hematurie, Hb-gehalte gelijk of zelfs lager dan het uitgangs-Hb-gehalte, reticulopenie en een vaak een negatieve directe coombstest.

' Gedownload door: [anoniem] op 25-04-2024 00:41:38 '

Behandeling vertraagde hemolytische transfusiereactie

Therapeutische behandeling geschiedt door remming van het immuunsysteem. Een veel gebruikt regime (eerstelijnsbehandeling) is het starten met prednison en IVIG. Bij onvoldoende effect kan selectieve immunosupressie met rituximab of eculizimab worden overwogen. Rituximab werkt op eiwitniveau en remt de vorming van alloantistoffen. Eculizimab grijpt in op complementactivatie en remt hiermee eveneens de immuunreactie en daarmee de intravasculaire hemolyse. Darbepoëtine alfa (EPO), stimulatie van eigen erytropoëse, is geïndiceerd indien reticulopenie aanwezig is.[11] De overige behandeling is ondersteunend.
Hyperhemolyse leidt tot het ontstaan van hoge concentraties vrij hemoglobine en ijzer. Dit kan leiden tot acute nierinsufficiëntie, acuut leverfalen (overbelasting) en pulmonale hypertensie. De systemische inflammatoire reactie uit zich in shock en potentieel ander (multi-) orgaanfalen. Diffuse intravasale stolling vraagt om stollingscorrectie en bloedingscomplicaties moeten (lokaal) worden behandeld.
Transfusie is alléén geïndiceerd bij een 'rug tegen de muur'-scenario. Introductie van niet volledig compatibele en dus lichaamsvreemde erytrocyten zal de hemolyse immers verergeren. Orgaanondersteunende behandelingen worden ingezet volgens geldende richtlijnen.

Conclusie

De patiënt in onze casus heeft een vertraagde hemolytische transfusiereactie gehad met hyperhemolyse. Het beloop was fulminant en het overlijden volgde zeer snel. Het niet kunnen transfunderen, door zowel de pathofysiologie van het ziektebeeld als het ontbreken van compatibele bloedproducten, speelde een grote rol.
De geplande cholecystectomie (intermediair risico) maakte in eerste instantie de bloedtransfusie geïndiceerd. Men dient echter op individueel niveau een risicoinschatting te maken, zeker als het een sikkelcelpatiënt betreft met bekende alloantistoffen en een moeilijk te typeren bloedbeeld. Het preoperatief advies van de internist-hematoloog is hierin leidend.
Patiënten dienen op de hoogte te zijn van het risico op een VOC door de operatie en de kans op een transfusiereactie als gevolg van een bloedtransfusie.

Literatuur

1. Werkgroep niet-oncologische hematologie van de Nederlandse Vereniging voor Hematologie. Landelijke Richtlijn 'behandeling sikkelcelziekte'. 2017. www.hematologienederland.nl.
2. Behandelprotocol Sikkelcelanemie Radboudumc. www.hematologie-wijzer.nl.
3. Van Beers EJ, et al. Pathofysiologie en behandeling van sikkelcelziekte. Ned Tijdschr Geneeskd 2005; 149: 1144-49.
4. Kato E. Biomechanics of sickle cell disease. Univ of Pitts Medical Center. https://lbrc.mit.edu/Research/CP/CP2.html
5. Ataga KI, et al. Hypercoagulability in sickle cell disease: a curious paradox. Am J Med 2003; 115: 721-28.

Voor de volledige literatuurlijst wordt verwezen naar www.a-en-i.nl.

De auteurs hebben geen financiële banden met de farmaceutische industrie, ontvangen geen onderzoeksgeld van commerciële partijen en hebben geen bedrijfsbelangen of andersoortige financiële relaties met betrekking tot dit onderwerp.

' Gedownload door: [anoniem] op 25-04-2024 00:41:38 '