**SAMENVATTING**
Houdingsafhankelijke hoofdpijn is een mogelijke complicatie na het verrichten van een lumbaalpunctie. Indien conservatieve maatregelen onvoldoende helpen bij deze postdurale punctiehoofdpijn, is het plaatsen van een epidurale bloedpatch de gouden standaard, maar deze ingreep heeft ook risico's en contra-indicaties. In deze situaties bestaan er alternatieve, minder invasieve behandelingsopties. Transnasale blokkade van het ganglion sphenopalatinum en blokkade van de nervus occipitalis worden in dit stuk als alternatieven toegelicht.

# Epidurale bloedpatch

## De enige optie bij postdurale punctiehoofdpijn?

**Jessica van Trigt, Karolina Szadek**

J.D. van Trigt, aios anesthesiologie, Amsterdam UMC, locatie VUmc

Dr. K.M. Szadek, anesthesioloog-pijnspecialist, Amsterdam UMC, locatie VUmc

**LEERDOELEN**
Na het lezen van dit artikel:
- heeft u achtergrondkennis over het ontwikkelen van postdurale punctiehoofdpijn;
- kunt u de indicaties en (relatieve) contra-indicaties en mogelijke complicaties bij een epidurale bloedpatch benoemen;
- kent u enkele alternatieve opties voor het behandelen van postdurale punctiehoofdpijn zoals blokkade van het ganglion sphenopalatinum en van de nervus occipitalis major.

### Inleiding

Postdurale punctiehoofdpijn (PDPH) kan voorkomen als complicatie bij interventies waarbij de dura mater betrokken is. De incidentie van PDPH is voor 1-10% afhankelijk van de uitgevoerde interventie. PDPH is een complicatie die zich kenmerkt door typische houdingsafhankelijke hoofdpijn die binnen 72 uur na punctie van de dura ontstaat. Bij matige of ernstige PDPH wordt een zittende of staande houding niet verdragen en kunnen dagelijkse activiteiten niet ondernomen worden. Conservatieve maatregelen helpen in dit geval ook niet. De epidurale bloedpatch (EBP) wordt in dit geval als gouden standaard gezien. Maar ook de EBP kent complicaties zoals falen van de behandeling, accidentele durapunctie, rugpijn en infectie. Ernstiger complicaties kunnen ook ontstaan, maar gelukkig zijn die heel zeldzaam. Verder heeft de EBP ook contra-indicaties zoals het ontbreken van toestemming van de patiënt, het gebruik van antistolling, stollingsstoornissen, infectie en niet-coöperatieve patiënten. In deze gevallen is het goed om enkele alternatieven voor de behandeling van PDPH te kennen. Het ganglion-sphenopalatinumblok (SPGB) en het nervus-occipitalis-majorblok (NOMB) worden in dit artikel als alternatieven besproken.

### Casus

De anesthesioloog werd in consult gevraagd bij een 43-jarige vrouw met sinds vier dagen bestaande positie-



' Gedownload door: [anoniem] op 23-04-2024 08:16:28 '

**Tabel 1** Symptomatologie PDPH

| | |
|---|---|
| typische symptomen PDPH | - hoofdpijn frontaal en/of occipitaal gelokaliseerd<br>- verergering bij zitten of staan<br>- vermindering/verdwijnen hoofdpijn in (plat) liggende houding |
| geassocieerde symptomen bij PDPH | - misselijkheid<br>- nekstijfheid<br>- pijn onderrug<br>- duizeligheid of vertigo<br>- visus klachten (diplopie, wazig zien, fotofobie)<br>- auditieve klachten (tinnitus, doofheid) |

afhankelijke hoofdpijn die na een lumbaalpunctie was ontstaan. Het betrof een patiënte met een blanco voorgeschiedenis, behoudens acute lymfatische leukemie. Zij was klinisch opgenomen in verband met intraveneuze en intrathecale chemotherapie. Patiënte vertelde dat ze flinke hoofdpijn had, die in bed (plat liggend) draaglijk was, maar waarmee ze niet kon staan en zitten (NRS 8). De klachten waren één dag na de lumbaalpunctie (in verband met toediening van intrathecale chemotherapie) begonnen. De hoofdpijn was zowel frontaal als occipitaal gelokaliseerd en ging gepaard met doofheid, duizeligheid en misselijkheid. Bij globaal neurologisch onderzoek werden er geen afwijkingen gevonden. Bij de werkdiagnose matige tot ernstige postdurale punctiehoofdpijn, met onvoldoende effect van paracetamol en NSAID's, werd een epidurale bloedpatch overwogen. Echter zou er, drie dagen later bij patiënte opnieuw intrathecale chemotherapie worden toegediend via een lumbaalpunctie. Bij het plaatsen van een epidurale bloedpatch bestond er ook de kans op een durapunctie, die de klachten waarschijnlijk zou doen verergeren. Rekening houdend met de bovenstaande feiten werd besloten een minder invasieve optie te benutten, namelijk transnasale blokkade van het ganglion sphenopalatinum (met als lokaal anestheticum bupivacaïne 5mg/ml).
Deze behandeling gaf tijdelijk verlichting van de klachten waardoor de patiënte de rest van dag haar dagelijkse activiteiten kon uitvoeren. In verband met terugkeer van de ernstige hoofdpijn werd het blok de twee opeenvolgende dagen herhaald en werd de intrathecale chemotherapie een week uitgesteld. In de dagen daarna bleef de hoofdpijn redelijk onder controle met conservatieve maatregelen; acht dagen na de consultvraag was de hoofdpijn verdwenen. Voor het verrichten van de volgende lumbaalpuncties werd gebruik van een kleine (25-29 G) atraumatische naald (pencil point) geadviseerd.
In deze casus werd er weloverwogen afgeweken van de gouden standaard bij postspinale punctiehoofdpijn, namelijk de epidurale bloedpatch. Indien er (relatieve) contra-indicaties voor het plaatsen van een epidurale bloedpatch bestaan, is het goed als de clinicus op de hoogte is van eventuele alternatieven. In dit geval werd gekozen voor blokkade van het ganglion sphenopalatinum, waarmee de noodzaak van een epidurale bloedpatch verdween.

## Postdurale punctiehoofdpijn

PDPH is een complicatie na een interventie waarbij de dura mater betrokken is. Hierbij kan gedacht worden aan spinale anesthesie, of aan epidurale anesthesie waarbij per abuis punctie plaatsvindt van de dura, of aan een lumbale punctie. De incidentie van PDPH wisselt per procedure tussen de 1 en 10%.[1]
PDPH wordt gekenmerkt door typische hoofdpijnklachten, met name frontaal of occipitaal gelokaliseerd, die verergeren tijdens het zitten of bij het staan. De pijn neemt af in (plat) liggende houding. In 70% van de gevallen is er ook sprake van bijkomende symptomen (zie tabel 1). In 90% van de gevallen vindt PDPH plaats binnen 72 uur na durale punctie en in de meeste gevallen zal de hoofdpijn zonder behandeling na een week weer verdwijnen.[2]

### Diagnostiek

Bij PDPH gaat het om een klinische diagnose die wordt gesteld bij typische houdingsafhankelijke hoofdpijn die binnen 72 uur na durale punctie optreedt. Bij atypische hoofdpijn dienen andere oorzaken van hoofdpijn eerst te worden uitgesloten.
Beeldvorming is in geval van typische PDPH niet geïndiceerd. Als voor het uitsluiten van andere oorzaken beeldvormend onderzoek wordt verricht, kan er bij PDPH sprake zijn van smalle ventrikels, caudale verplaatsing van het brein, verbrede cerebrale veneuze sinussen, subdurale vochtcollecties, een vergrote hypofyse en diffuse meningeale verdikking. Deze bevindingen komen overeen met beeldvorming bij patiënten met intracraniële hypotensie.[2]



' Gedownload door: [anoniem] op 23-04-2024 08:16:28 '

### Risicofactoren

Risicofactoren die de kans op PDPH vergroten zijn een laag BMI, vrouwelijk geslacht, eerdere PDPH of hoofdpijnklachten, zwangerschap en een leeftijd van 18-40 jaar. Het gebruik van een kleine atraumatische naald verkleint de kans op het ontwikkelen van PDPH.

### Pathofysiologie

Dagelijks wordt er ongeveer 500 ml liquor geproduceerd. Indien er meer liquorlekkage is dan er wordt geproduceerd ontstaat intracraniële hypotensie. Hierbij kunnen de hersenen bij het staan enige verplaatsing naar caudaal ondergaan. Tevens leidt in staande positie de forse toename in lumbale druk tot toename van liquorlekkage.[1] Bij de intracraniële hypotensie ontstaat meningeale vasodilatatie en tractie op de meningen, beide met hoofdpijn als gevolg.[2,3] Tevens wordt gedacht dat het verzakken van intracraniële structuren en het uitrekken van sensorische vezels ook een rol spelen in het ontstaan van PDPH.[4]

## Behandeling

Voor het behandelen van PDPH bestaan er een aantal mogelijkheden, zowel conservatief als invasief. Bij atypische hoofdpijn, bijvoorbeeld met neurologische uitval, moeten eerst andere oorzaken van de hoofdpijn worden uitgesloten. Het is raadzaam om dan de neuroloog in consult te vragen.
Voor de behandeling van PDPH worden drie categorieën onderscheiden. Lichte PDPH wordt gekenmerkt door klachten waarbij de staande houding getolereerd wordt en dagelijkse activiteiten nog ondernomen kunnen worden. Matig of ernstige PDPH wordt gedefinieerd door hoofdpijn waarbij een zittende of staande houding niet verdragen wordt en dagelijkse activiteiten niet mogelijk zijn. Indien conservatieve maatregelen de hoofdpijn niet voldoende doen verminderen, is er eveneens sprake van een milde of ernstige PDPH.[2]

### Conservatieve behandelingen

Voor de meeste patiënten volstaat een expectatief of conservatief beleid: 50% van de patiënten is na 4-5 dagen klachtenvrij en de meerderheid na 1 week. Conservatieve maatregelen die de klachten kunnen doen verminderen zijn bedrust en inname van cafeïnehoudende dranken. Cafeïne blokkeert adenosinereceptoren en dit leidt tot toename van arteriële cerebrale vasoconstrictie met afname van cerebrale perfusie als gevolg. Dit zou kunnen leiden tot afname van de hoofdpijn. Tevens vindt er door cafeïne activatie plaats van de natrium-kaliumpomp, die tot toename van liquorproductie leidt. Geven bedrust en cafeïne onvoldoende vermindering van de klachten, dan kan gestart worden met medicamenteuze behandeling in de vorm van paracetamol en NSAID's.[5]

### Invasieve behandelingen

#### Epidurale bloedpatch

De epidurale bloedpatch (EBP) wordt al langer als gouden standaard voor de behandeling van PDPH gezien. Het is geïndiceerd voor patiënten bij wie conservatieve maatregelen onvoldoende pijnvermindering geven. Pijnstilling wordt na EBP bij ongeveer 61-98% van de patiënten bereikt. De procedure houdt in dat er een hoeveelheid autoloog bloed in de epidurale ruimte wordt geïnjecteerd.[5] Een gerandomiseerde geblindeerde klinische trial uit 2011 vergeleek injectie van 15, 20 en 30 ml bloed bij obstetrische patiënten met PDPH. Dit leverde bij respectievelijk 62, 73 en 67% van de patiënten vermindering van klachten op. Hoewel de optimale hoeveelheid te gebruiken volume niet bekend is, lijkt het gebruik van 20 ml autoloog bloed wel te adviseren. Overigens werd tijdens dit onderzoek het toedienen van autoloog bloed in de epidurale ruimte gestaakt bij het optreden van (ernstige) rugpijn. Tevens lijkt het verrichten van een EBP binnen 48 uur na durale punctie minder effectief dan wanneer dit later verricht wordt.[6]
De precieze werking van de EBP is nog niet helemaal bekend. Er wordt gedacht dat het bloedstolsel in de epidurale ruimte de lekkage van hersenliquor blokkeert en het helen van de dura bevordert. Omdat voor deze procedure kenmerkend is dat patiënten onmiddellijk pijnstilling ervaren, wordt ook gedacht dat een EBP de intracraniële liquordruk en -volume doet toenemen door het achterlaten van een bepaalde hoeveelheid volume in de lumbale epidurale ruimte.[5]
Zoals bij alle interventies kent ook de EBP complicaties; de meest voorkomende complicaties zijn het falen van de behandeling, accidentele durapunctie, rugpijn en infectie. Zeldzamere complicaties zijn het ontstaan van een epiduraal abces, meningitis, radiculitis, cauda-equina-syndroom, insulten, pneumocefalus, hersenzenuwverlamming en het ontwikkelen van een subduraal hematoom. Contra-indicaties voor het verrichten van een EBP zijn o.a. gebruik van antistolling, stollingsstoornissen, infectie, een niet-coöperatieve patiënt of het ontbreken van toestemming.[7]

#### Transnasale blokkade van het ganglion sphenopalatinum (SPGB)

Als minimaal invasieve alternatief bij patiënten met PDPH (eventueel met contra-indicaties voor een EBP) kan een bilaterale SPGB worden overwogen (zie figuur 1).



' Gedownload door: [anoniem] op 23-04-2024 08:16:28 '

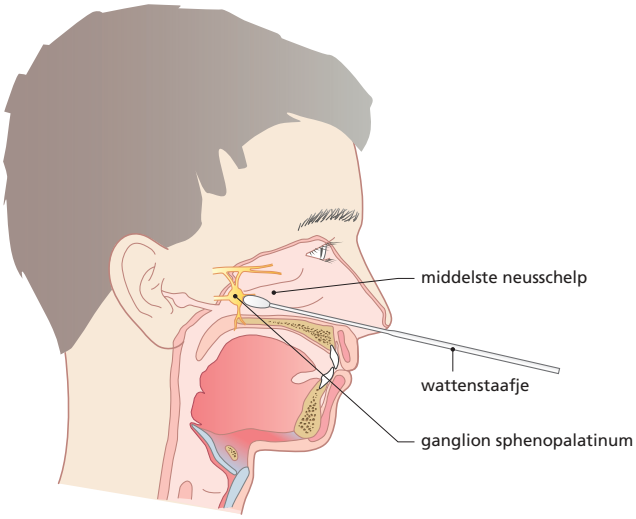


**Figuur 1** Transnasale blokkade van het ganglion sphenopalatinum

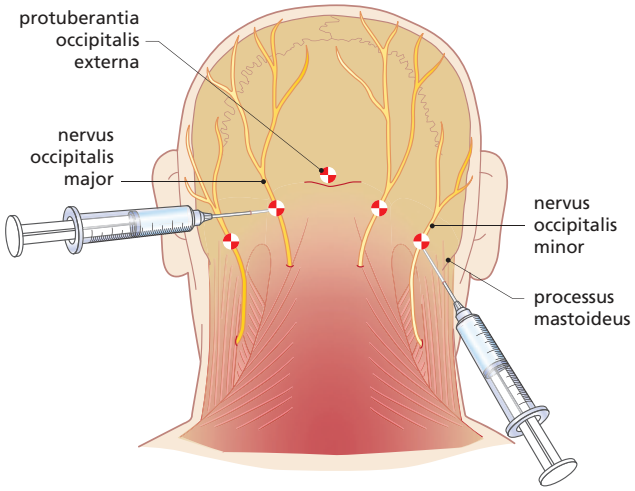


**Figuur 2** Nervus occipitalis major en minor blokkades

Het ganglion sphenopalatinum is gelegen aan de posterieure zijde van de farynx. Het kan geblokkeerd worden door beiderzijds een lokaal anestheticum aan te brengen; dit gebeurt transnasaal met behulp van een wattenstaaf.[5] Bij onderdruk in het liquorcompartiment zorgt activatie van het ganglion sphenopalatinum voor een reflexmatige dilatatie van de cerebrale vaten (met daarbij prikkeling van pijnreceptoren). Bij een SPGB wordt de vasodilatatie geremd en is er dus (kortdurende) verlichting van de hoofdpijnklachten. SPGB valt hiermee onder symptoombestrijding en is geen (definitieve) behandeling, maar door de verlichting van de klachten en het self-limiting karakter van PDPH kan in sommige gevallen een EBP (en zeldzame maar soms ernstige complicaties daarvan) worden voorkomen.[7]

In een recent geblindeerd, gerandomiseerd en placebogecontroleerd onderzoek onder patiënten met matig tot ernstige PDPH (zonder effect van conservatieve maatregelen) werd SPGB met lidocaïne en ropivacaïne vergeleken met SPGB met NaCl (placebo).[8] Hoewel geen statistisch significant verschil tussen de twee groepen werd gevonden in pijnscores na de interventie, was er in beide groepen wel sprake van pijnreductie bij ongeveer de helft van de patiënten naar een VAS < 30 mm (60% en 45% in resp. de interventie- en de placebogroep). Tevens werd maar in 50% en 45% (interventie- resp. placebogroep) van de patiënten verwezen met ernstige PDPH gebruik gemaakt van een 'rescue EBP'. In totaal was er een afname van 53% in het gebruik van EBP.

Het moet benadrukt worden dat de precieze werking van de SPGB niet geheel duidelijk is. Door de druk van het wattenstaafje zou het ganglion sphenopalatinum mechanisch gestimuleerd worden en ook dit zou een therapeutisch effect kunnen verklaren.[8] Er bestaat echter nog geen onderzoek naar de gevolgen van het mechanisch stimuleren van het ganglion sphenopalatinum op bijvoorbeeld de intracraniële bloedstroom.

Complicaties van de procedure bleven in dit recent onderzoek beperkt tot ongemak (dat weer verdween na de procedure) en een verdoofd gevoel in de keel. Ook deze procedure kent contra-indicaties, met name patiënten met nasaal trauma of (verdenking op) schedelbasisfractuur.[8] Denk ook aan patiënten die geen toestemming geven en patiënten met een allergie voor lokale anesthetica.

Relatieve contra-indicaties kunnen zijn: patiënten bekend wegens ernstige epistaxis, gebruik van anticoagulantia en patiënten bij wie de anatomie afwijkend is (aangezichtstrauma of -operatie in voorgeschiedenis, septumdeviatie, ruimte-innemend proces e.d.).

### Blokkade van de nervus occipitalis major (NOMB)

NOMB is een effectief alternatief voor patiënten met PDPH (eventueel met contra-indicaties voor een EBP) (zie figuur 2). In het geval van PDPH is er sprake van het rekken van de dura mater met daarbij irritatie van de nucleus trigeminus caudalis waardoor de nervus trigeminus en nervus occipitalis major worden geactiveerd. Door blokkade van deze zenuwen wordt pijnstilling bewerkstelligd.[5]

In een reviewartikel uit 2018 werden er 5 relevante studies gevonden over het gebruik van NOMB bij PDPH.[9] In de grootste studie werden 50 patiënten (met PDPH na lumbale punctie) geïncludeerd en gerandomiseerd om



' Gedownload door: [anoniem] op 23-04-2024 08:16:28 '

bilateraal een NOMB en occipitalis-minorblok te ondergaan (met behulp van een zenuwstimulator) of conservatieve maatregelen te volgen. Bij 68,4% van de patiënten in de interventiegroep was er geen hoofdpijn meer na het plaatsen van het zenuwblok (1 of 2 keer is een zenuwblok geplaatst). In de tweede grootste studie werd bij 21 patienten met PDPH na lumbaalpunctie bilateraal een NOMB (echogeleid) geplaatst. Alle patiënten ondervonden significante pijnreductie die langer duurde dan 24 uur (er was geen controlegroep in deze studie). Herhaling van de NOMB was in deze studie alleen nodig bij 1 patiënt. Hoewel het de 2 grootste studies van de review betreft, blijft het totaal aantal geïncludeerde patiënten in deze studies klein.
Complicaties van de NOMB zijn o.a. voorbijgaande duizeligheid, gevoeligheid op de plek van injectie en alopecia op de plek van injectie (bij toevoeging van steroïden aan het lokaal anestheticum). Systemische toxiciteit van lokaal anestheticum werd in het reviewartikel niet als complicatie van NOMB gevonden (de kans is ook minimaal bij de kleine hoeveelheden lokaal anestheticum die gebruikt worden, het gebruik van echografie tijdens de procedure en het verrichten van aspiratie voor injectie). Hier dient echter wel op gelet te worden als de plek van de injectie de occipitale vaten en de arteria vertebralis nadert.[9] Geen informed consent en een allergie voor lokale anesthestica vormen uiteraard ook contra-indicaties voor het verrichten van een NOMB.

## Tot slot

PDPH kan een ernstige complicatie zijn van een lumbaalpunctie of een andere interventie met betrokkenheid van de dura. De hoofdpijn kan ernstig en invaliderend zijn met volledige beperking van dagelijkse activiteiten. De behandeling met een epidurale bloedpatch kent echter ook complicaties en contra-indicaties. SPGB en NOMB zijn effectieve en minimaal invasieve interventies die overwogen kunnen worden als alternatief voor een EBP. Hoewel er een beperkte hoeveelheid bewijs bestaat, lijkt het erop dat met deze interventies de klachten zodanig verminderd kunnen worden dat bij sommige patiënten een EBP niet meer nodig is.

### Literatuur


2. UptoDate: Post dural puncture headache. Beschikbaar via: http://www.uptodate.com/ [Geraadpleegd op 1 oktober 2021]
5. Patel R, Urits I, Orhurhu V, et al. A comprehensive update on the treatment and management of postdural puncture headache. Current Pain and Headache Reports 2020; 24 (4): 1-9
7. Verheul M, Van Beek R. Het sfenopalatine ganglionblok; een alternatief voor de bloedpatch in de behandeling van postdurale punctiehoofdpijn. Nederlandse Tijdschrift voor Anesthesie 2019; 33 (4): 29-32
8. Jespersen MS, Jaeger P, Aegidius KL, et al. Sphenopalatine ganglion block for the treatment of postdural puncture headache: a randomized, blinded, clinical trial. British Journal of Anesthesia 2020; 124 (6): 739-747
9. Nair AS, Kodisharapu PK, Anne P, et al. Efficacy of bilateral greater occipital nerve block in postural puncture headache: a narrative review. Korean Journal of Pain 2018; 31 (2): 80-86

Voor de volledige literatuurlijst wordt verwezen naar www.a-en-i.nl.



De auteurs hebben geen financiële banden met de farmaceutische industrie, ontvangen geen onderzoeksgeld van commerciële partijen en hebben geen bedrijfsbelangen of andersoortige financiële relaties met betrekking tot dit onderwerp.





’ Gedownload door: [anoniem] op 23-04-2024 08:16:28 ’